よくある！？

子どものお口の中の症状

妊娠期・乳幼児期
学童期シリーズ vol.10

子どもは自覚症状を的確に訴えることができず、お口の中をしっかり診察することが難しいこともあります。保護者の方の聞き取り等が重要になることがあるので日頃からお口の中を観察しておきましょう。

上唇小帯異常（じょうしんしょうたいいじょう）

上の前歯の真ん中にある、上唇の内側のひだが、太くて長い状態。乳歯の時に見られることが多く、成長とともに小帯は退縮・移動するが、前歯の生え変わりの時期になってもそのままだと発音障がいがでたり、永久歯がすきっ歯になってしまうこともあり、歯科医院で小帯を切除する処置が必要となる場合もある。

舌小帯異常（ぜつしょうたいいじょう）

舌の下にある小帯を舌小帯と言い、新生児期に舌の先まであった小帯が成長過程で退縮移動しなかったことで生じる。症状としては、舌を前に出したときに舌の先がハート状にくぼんだり、（ハート舌）、口を開けた状態で舌を上にあげることができない等の症状がある。発音に影響が出ることもある。

ハート状になっている。

反対咬合（はんたいこうごう）

歯のかみ合わせが通常上の歯が前なのに対して、反対咬合は下の歯が前に出ている。軽度の場合、前歯の生え変わりの時期に自然に治ることもある。遺伝的要因が強い場合は自然に治ることは少ない。

かみ合わせに対する矯正をする場合は矯正開始時期を考え歯科医療機関に相談を！

先天性欠如歯（せんてんせいけつじょし）

親知らずを除き、28 本あるべき永久歯が何らかの原因で大人になっても生えてこない状態。

１～2 本歯が欠ける場合が多いが、特定の病気が原因の場合は６本以上生えてこない場合もある。乳歯を生涯使うことになるが、乳歯は永久歯と比べるともろく、根っこも短いのでむし歯にもなりやすい。

近年では 10 人に 1 人の割合で欠如している。

上の前歯（真ん中の隣の歯）が 1 本少ない。

開咬（かいこう）

奥歯がかみ合っているにもかかわらず前歯がかみ合っていない状態。

遺伝的な問題や幼少期の指しゃぶり、舌で上下の前歯のすき間を押したりするのが原因となる。

上顎前突（じょうがくぜんとつ）

上の歯（または上あご全体）が下の歯に比べて前方に突出した状態のかみ合わせ。いわゆる、「出っ歯」のことを言う。

山形県口腔保健支援センター（山形県健康福祉部がん対策・健康長寿日本一推進課内）
☎０２３－６３０－２３３７

癒合歯・癒着歯

癒合歯・癒着歯は正常な隣り合った歯が合体したもので、永久歯に比べ、乳歯に多い。約 40%の割合で後続永久歯の欠如がある。
特に治療の必要はない。

２本がくっついている。
１本として数える。

上皮真珠

乳歯が歯ぐきの中で作られている過程で、本来ならば自然に体内に吸収される「歯提」と呼ばれる組織が吸収されずに残ったもの。白色ないし黄白色の半球状の硬い腫瘤だが、自然に消滅するため治療の必要はない。

リガ・フェーデ病

生まれてきたときにすでに歯が生えていたり、早期に歯が生えてきた場合（通常生後５～８か月頃に最初の乳歯が生えてくるがそれ以前に生えてきた場合）その歯によって舌が傷つき、潰瘍を形成することがある。これを「リガ・フェーデ病」と言う。

赤ちゃんのお口の中が傷ついたり、お母さんの乳首を傷つけたりして哺乳の妨げになるようなら、先端を丸めたり、抜歯をしたりする。

手足口病

手足口病は夏に流行するウイルス性の感染症。口の中の粘膜や手のひら、足の裏、足の甲などに水疱性の発疹が現れる。口の中にできた水疱がつぶれた後にできる口内炎（口の中にできた潰瘍）がひどく、食事や飲みものを受けつけなくなることから、「脱水症状」を起こすことも。口内炎に対して鎮痛薬で痛みを和らげたり、粘膜保護剤の軟膏などが処方される。

エプスタイン真珠

上あごの正中部分に生じる腫瘤を「エプスタイン真珠」と呼ぶ。上皮真珠と同様、自然消滅する。

低ホスファターゼ症

ごく まれにある！

生え変わりの時期でもないのに、歯の根が長いまま抜けたら要注意！遺伝性代謝性骨系統疾患「低ホスファターゼ症」かも。酵素を作る遺伝子の異常により、骨の石灰化障害が起こり、骨が弱くなる病気のこと。主な症状は「骨変形」「骨折」「低身長」「4歳未満の乳歯の早期脱落」など。４歳前に歯の根っこが長いまま抜けてしまったら早めに歯科受診を。

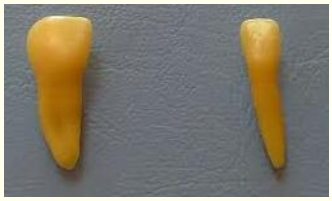

山形県口腔保健支援センター（山形県健康福祉部がん対策・健康長寿日本一推進課内）
☎０２３－６３０－２３３７